



Tværfagligt  
Obstetrisk  
Symposium  
2023

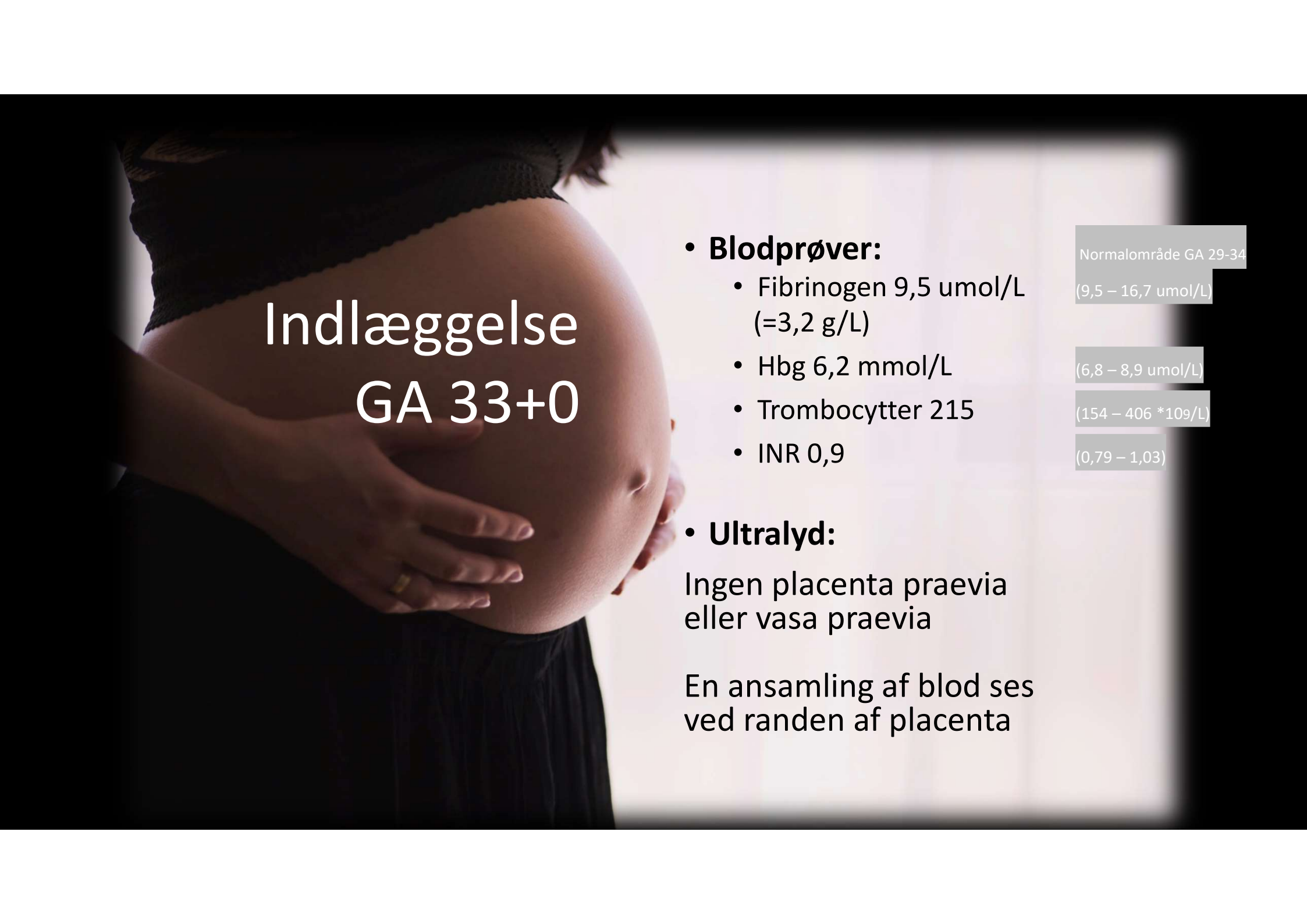
# Obstetrisk blødning med forhistorie

CASE



# Graviditetsforløb

- 32 årig rask kvinde
- Tre graviditets indlæggelser (GA 33+0, 35+0, 36+1)
- Grundet selvlimiterende antepartum-blødning
- Normal tilvækst



# Indlæggelse GA 33+0

## • **Blodprøver:**

- Fibrinogen 9,5 umol/L  
(=3,2 g/L)
- Hbg 6,2 mmol/L
- Trombocytter 215
- INR 0,9

Normalområde GA 29-34

(9,5 – 16,7 umol/L)

(6,8 – 8,9 mmol/L)

(154 – 406 \*10<sup>9</sup>/L)

(0,79 – 1,03)

## • **Ultralyd:**

Ingen placenta praevia  
eller vasa praevia

En ansamling af blod ses  
ved randen af placenta

# Fødsel til termin

Kommer ind i aktiv fødsel med 500 ml blødning



Føder vaginalt. Cup pga føtal bradykardi.



Barn ok




Der beskrives 600 ml blødning "bag" placenta



Der kvitteres samlet 1,5 L blod umiddelbart

# Operationsgangen: Intrauterin palpation



Hæmo-  
dynamisk  
ustabil




Generel  
anæstesi  
med  
ketamin  
og suxa-  
metho-  
nium



Ingen  
læsioner i  
fødsels-  
kanalen

Ingen  
atoni af  
uterus

Ved-  
varende  
sivblød-  
ning uden  
dannelse  
af koagler



”Medicinsk”  
blødning  
= koagulopati

SP  
min  
4,9

R  
min  
\*72,2\*

K

Angle

MA

G

EPL

A  
mm  
1,4

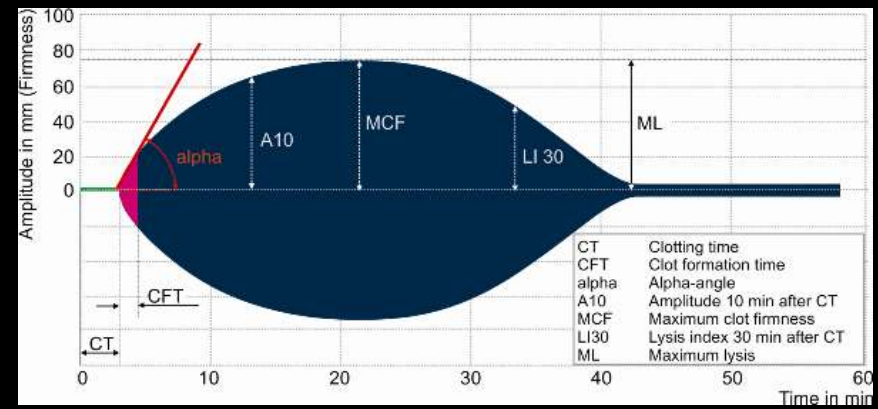
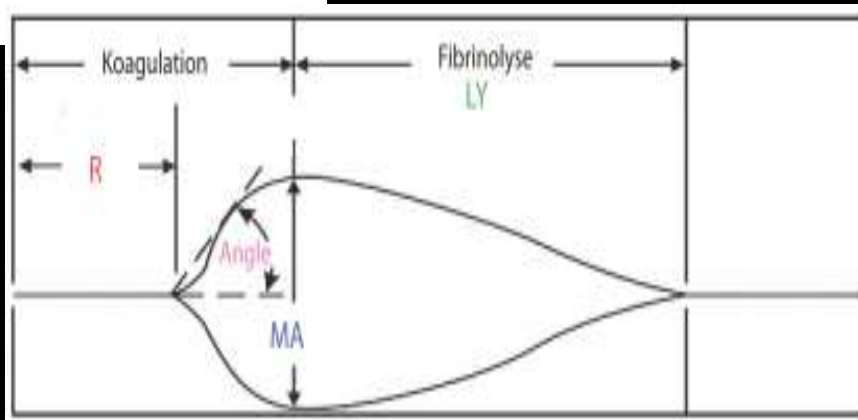
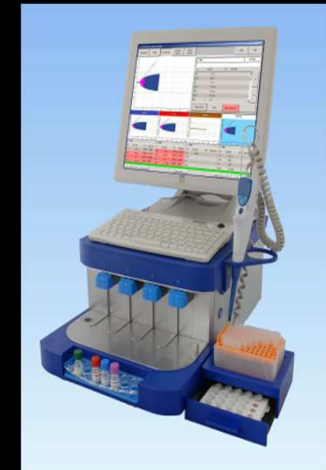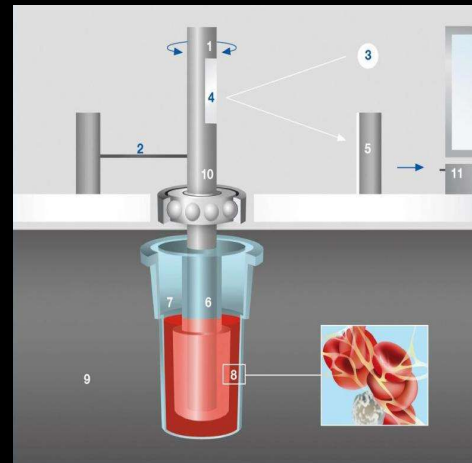
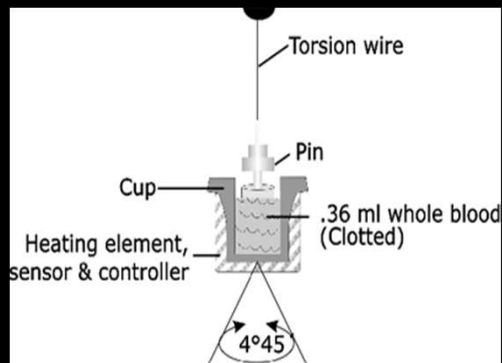
LY30

TEG ACT

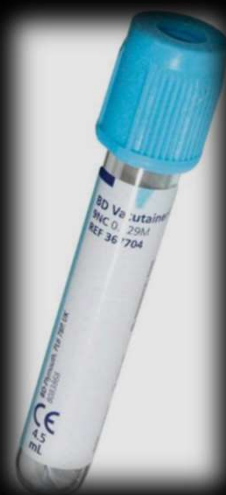

# Viscoelastic Haemostatic Assays (VHA)

TEG<sup>®</sup>/ROTEM<sup>®</sup>




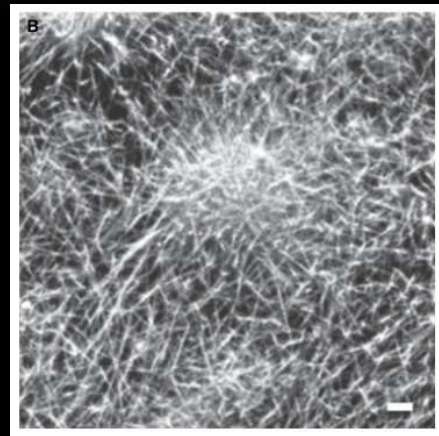
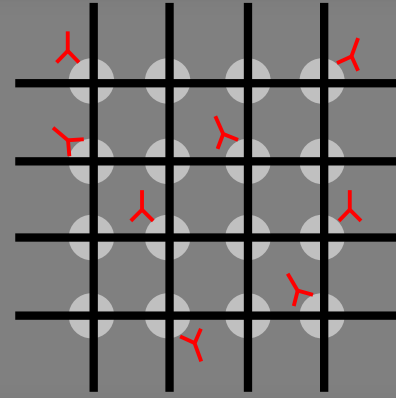
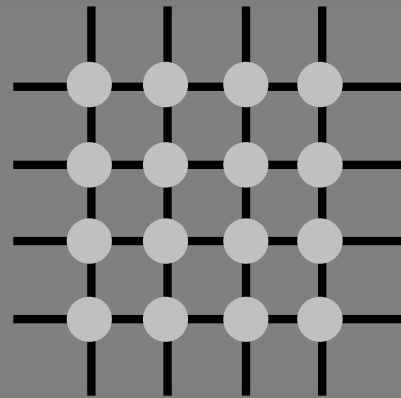
<b>TEG<sup>®</sup></b>	<b>Activator</b>
CK (Standard)	Kaolin
CK-H	Kaolin Heparinase
FF Functional Fibrinogen	TF PLT-Antagonist
Functional Fibrinogen-H	TF PLT-Antag. Heparinase
Rapid TEG	TF-Kaolin
Rapid TEG-H	TF-Kaolin Heparinase



<b>ROTEM<sup>®</sup></b>	<b>Activator</b>
EXTEM	TF
HEPTEM	CA Heparinase
FIBTEM	TF PLT-Antagonist
APTEM	TF Aprotinin
INTEM	Contact Activator



# Trombocytblokeret koageldannelse = fibrinfunktion



A photograph of an operating room scene. In the foreground, a metal surgical tray with a perforated surface holds various instruments, including forceps and scissors. The background shows a patient's arm in a blue sleeve, and a white surgical drape with some blood stains. The overall lighting is dim, typical of an operating room.

Total blødning 4,2 L (ca. 50% of blodvolumen)

Laveste hæmoglobin 3,8 mmol/L

TXA iv 1 g x 3

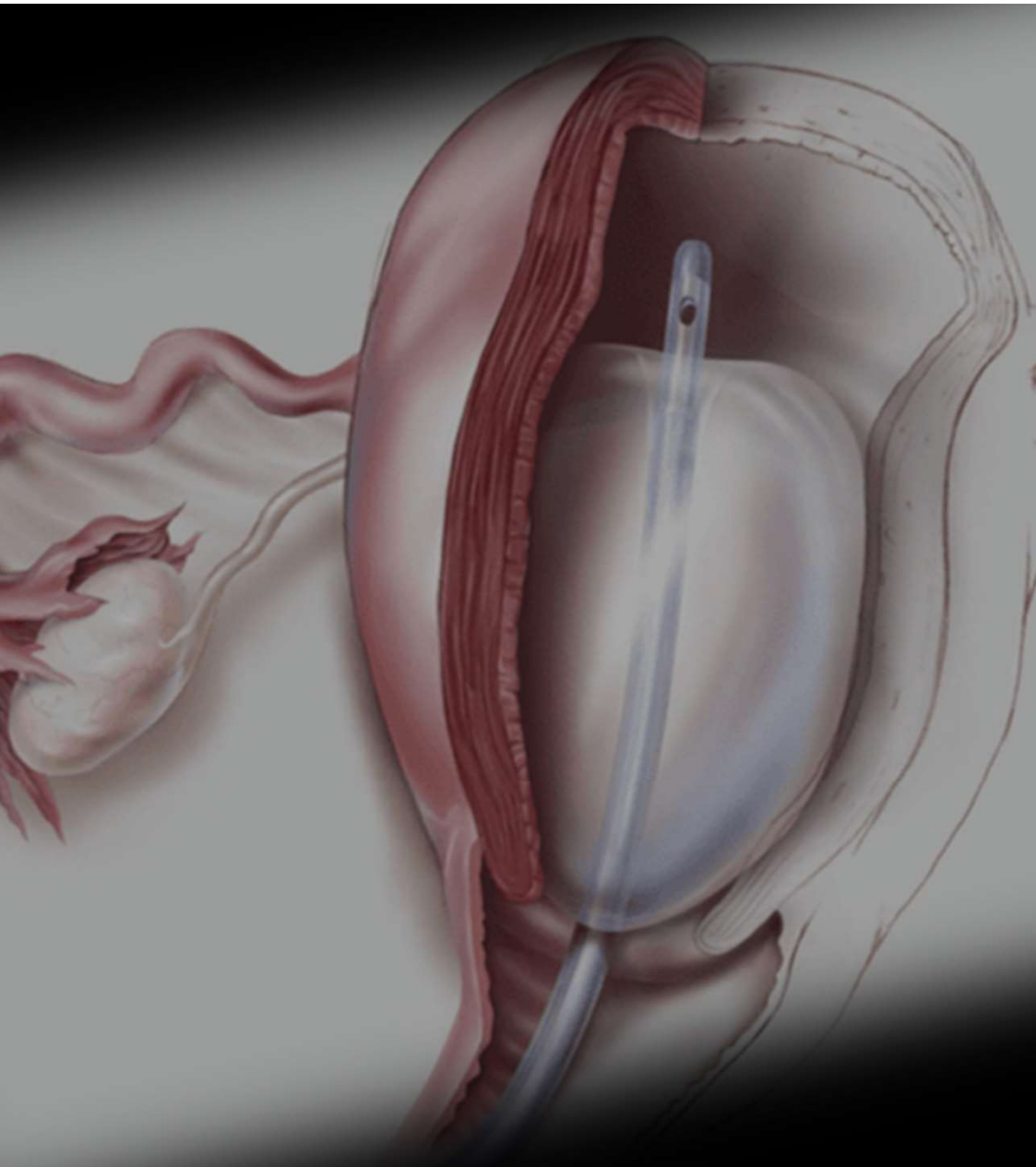
Calcium Chloride 4,6 mmol x 3

Fibrinogen koncentrat total 3+3 gram (guidet af ff-TEG)

7 SAGM (RBC)

5 Plasma

3 trombocytter



- **Bakri-ballon**
- Extuberet på lejet
- Observeret i opvågningen
- Lunge stetoskopi normal
- Hbg 5,7, lactate 3,5, pH 7,4
- TEG normal
- Normoterm
  
- Senere udskrevet med barn uden sequelae



Tværfagligt  
Obstetrisk  
Symposium  
2023

# Obstetrisk blødning med forhistorie

- Svær postpartum blødning pga koagulopati (fibrinogen-mangel)
- Opstået i forbindelse med **antepartum** blødning





**DASAIM**

# Tværfagligt Obstetrisk Symposium 2023

09.45-10.00 **Obstetrisk blødning med  
forhistorie, case (AW)**

10.00-10.30 **Antepartum blødning og abruptio  
placenta – betyder det noget?**  
Aase Klemmensen